目次

はじめに

順天堂大学大学院医学研究科循環器内科学　教授　代田浩之　先生 4

順天堂大学循環器内科　同門会会長　宮川政久　先生 5

プログラム 6

抄録

演題 1.　CRT-D が奏功した心サルコイドーシスの一例 12

（東部地域病院　循環器内科）　相川達郎

演題 2.　孤立性の腹腔動脈解離により腎および脾梗塞を合併した症例 14

（順天堂大学医学部附属練馬病院　循環器内科）　三浦誠司

演題 3.　PCI 後に消失した 2:1 房室ブロックの 1 例 16

（江東病院　循環器内科）　呉本健一

演題 4.　血中多価不飽和脂肪酸バランスと静脈血栓症との関連 18

（順天堂大学医学部附属順天堂医院　循環器内科）　比企　優

演題 5.　若年で急性冠症候群を発症した家族性高コレステロール血症ヘテロ接合体の一例 20

（越谷市立病院　循環器内科）　川口裕子

演題 6.　高度貧血を伴い心肺停止に至った肺塞栓症を PCPS 補助下に肺塞栓摘除術で救命し得た 1 例 22

（横浜労災病院　循環器内科）　韋　靖彦

演題 7.　結節性多発血管炎に合併した多枝病変の塞栓性急性心筋梗塞の一例 24

（順天堂大学医学部附属静岡病院　循環器内科）　瀬底正宏

演題 8.　高度肥満を合併した重症 SAS 症例における CPAP 療法の減量効果に関する検討 26

（日本橋循環器科クリニック）　岩間義孝

演題 9.　心不全患者の日常臨床において Advanced therapy を考慮するタイミングについて 28

（順天堂大学医学部附属順天堂医院　心臓血管外科）加藤倫子

演題 10.　心サルコイドーシスの 3 例 30

（中島内科循環器科メンタルクリニック）　中島滋夫

演題 11.　Evaluation of Stent Stenosis with 64-MDCT in New Generation DES Era
-Influence of material feature and stent thickness- 32

（国際親善総合病院　循環器内科）　松田　督

演題 12.　当院における低被爆冠動脈造影（Cardio Sequence）の試みとその問題点 34

（順天堂東京江東高齢者医療センター　循環器内科）高村和久

演題 13.　心房細動例に対する抗凝固療法における新規抗凝固薬の安全性と有効性
-ダビガトランの 3 年間の使用経験を中心に- 36

（順天堂大学医学部附属浦安病院　循環器内科）　戸叶隆司

茶崖ハートフォーラム 2014　プログラム

15：30-15：40　開会挨拶

順天堂大学大学院医学研究科循環器内科学　教授　　代田浩之　先生

15：40-16：50　セッション 1（発表 6 分，討論 3 分）

座長：　順天堂東京江東高齢者医療センター　循環器内科　　山上伸一郎　先生

順天堂大学大学院医学研究科循環器内科学　　宮崎　哲朗　先生

演題 1.　CRT-D が奏功した心サルコイドーシスの一例

（東部地域病院　循環器内科）　相川達郎

加藤隆生，荻田学，小松かおる，田村隆司

演題 2.　孤立性の腹腔動脈解離により腎および脾梗塞を合併した症例

（順天堂大学医学部附属練馬病院　循環器内科）三浦誠司

村田　梓，恩田俊仁，木村友紀，福田健太郎，岡井　巌，

正木克由規，井上健司，藤原康昌，住吉正孝

演題 3.　PCI 後に消失した 2:1 房室ブロックの 1 例

（江東病院　循環器内科）　　呉本健一

曽根岐仁，高部智哲，田宮栄治，加納達二

演題 4.　血中多価不飽和脂肪酸バランスと静脈血栓症との関連

（順天堂大学医学部附属順天堂医院　循環器内科）比企　優

宮崎哲朗，島田和典，加藤隆生，須田翔子，林英守，

葛西隆敏，高木篤俊，宮内克己，代田浩之

演題 5.　若年で急性冠症候群を発症した家族性高コレステロール血症ヘテロ接合体の一例

（越谷市立病院　循環器内科）　川口裕子

清水めぐみ，福島理文，廣瀬邦章，木村　徹

演題 6.　高度貧血を伴い心肺停止に至った肺塞栓症を PCPS 補助下に肺塞栓摘除術で救命し得た 1 例

（横浜労災病院　循環器内科）　韋　靖彦

柚本和彦

演題 7.　結節性多発血管炎に合併した多枝病変の塞栓性急性心筋梗塞の一例

（順天堂大学医学部附属静岡病院　循環器内科）　瀬底正宏

設樂 準，國本充洋，大内翔平，遠藤裕久，和田英樹，

清水孝史，坪井秀太，華藤芳輝，久保田直純，諏訪 哲

16：50-17：00　　Coffee Break　　於：　ラウンジ

17：00-18：00　セッション 2（発表 6 分，討論 3 分）

座長：　牟呂診療所　　杢野　浩司　先生

順天堂大学大学院医学研究科循環器内科学　　関田　学　　先生

演題 8.　高度肥満を合併した重症 SAS 症例における CPAP 療法の減量効果に関する検討

（日本橋循環器科クリニック）　岩間義孝

大村貴康

演題 9.　心不全患者の日常臨床において Advanced therapy を考慮するタイミングについて

（順天堂大学医学部附属順天堂医院　心臓血管外科）　　加藤倫子

天野　篤

演題 10. 心サルコイドーシスの 3 例

（中嶋内科循環器科メンタルクリニック）中島滋夫

演題 11. Evaluation of Stent Stenosis with 64-MDCT in New Generation DES Era

-Influence of material feature and stent thickness-

（国際親善総合病院　循環器内科）　　松田　督

有馬瑞浩

演題 12. 当院における低被爆冠動脈造影（Cardio Sequence）の試みとその問題点

（順天堂東京江東高齢者医療センター　循環器内科）高村和久

蔡　榮龍、西崎祐二、山上伸一郎

（順天堂大学医学部附属順天堂医院　循環器内科）

藤本進一郎，松永江律子，大村寛敏，代田浩之

演題 13. 心房細動例に対する抗凝固療法における新規抗凝固薬の安全性と有効性

-ダビガトランの 3 年間の使用経験を中心に-

（順天堂大学医学部附属浦安病院　循環器内科）　戸叶隆司

牧　正彬，柿原　翠，島井亮輔，磯貝浩之，永嶺　翔，

和田　剛，尾崎　大，横松友紀，由宇博重，小田切史徳，

柳沼憲志，横山　健，大井川哲也，加藤洋一，中里祐二

（順天堂大学医学部附属静岡病院　循環器内科）

加藤悦郎，遠藤裕久

18:00-18:20　　特別講演

座長：江東病院　副院長　　田宮栄治　先生

「冠動脈プラーク診断における非侵襲的イメージングの現況」

順天堂大学大学院医学研究科循環器内科学

准教授　藤本　進一郎　先生

18:20-18:30　　閉会挨拶

順天堂大学医学部附属浦安病院　循環器内科　教授　中里祐二　先生

18:30-18:45　　同門会総会

抄　録

ご案内

1. **「同門会賞」、「代田教授賞」、「同門会幹事賞」**：

   投票により優れた演題発表者を顕彰いたします。

   発表内容のインパクト、プレゼンテーションや考察の完成度、発表時間の厳守と態度などが審査対象となります。

2. **演題発表時間：** **口演 6 分、討論 3 分（時間厳守）**。

   茶崖ハートフォーラム終了後に「新入医局員歓迎会」開催も控えておりますので、何卒、時間厳守でご協力をお願いいたします。

3. **討論（質疑応答）**：質問者は予めマイク付近で待機するようお願いいたします。

4. **PC 発表**：全ての発表は Windows 機による PC 発表のみとします。

   Macintosh を使用する場合は PC 本体をお持ち込み下さい。

   動画などの参照ファイルがある場合は、全てのデータを同じフォルダーに格納して下さい。但し、動画を使用される場合には、PC 本体を持ち込まれることを推奨いたします。

   万が一の場合に備え、バックアップデータを持参して下さい。

5. **発表データの事前登録**：

   当日の準備・進行をスムーズにおこなうために、発表データの事前登録に出来る限りご協力お願い致します。

   データ登録は、hohmura@juntendo.ac.jp　までお送り下さい。

演題 1.

CRT-D が奏功した心サルコイドーシスの一例

東部地域病院　循環器内科

〇相川達郎，加藤隆生，荻田学，小松かおる，田村隆司，

症例は 50 歳の女性で 47 歳時に他院にて右鼠径部リンパ節生検を行い、サルコイドーシスの診断となる。48 歳時にうっ血性心不全を発症し当院を紹介受診となった。心臓超音波検査では左室駆出率は 30%程度と低下していた。冠動脈造影検査では有意狭窄所見は認めず、心臓 MRI では心サルコイドーシスに矛盾しない所見を認めた。心不全発症 3 か月後の心電図で完全房室ブロック所見を認めペースメーカー植え込み術を施行した。臨床経過より心サルコイドーシスの診断となり、同入院でステロイドを導入し退院した。しかし退院後外来での心電図で多源性心室性期外収縮所見を認めた。β-blocker の調節やアミオダロンを導入するもあまり効果は得られなかった。心不全症状が続き救急外来の受診回数が増え、入院してしまうこともあり仕事も辞めてしまった。低左心機能による慢性心不全と薬物抵抗性の多源性心室性期外収縮所見から CRT-D の適応であると考え、他院で CRT-D 植え込み術を施行した。植え込み後より多源性心室性期外収縮所見は改善し心不全症状も改善した。BNP も 250〜400 台で推移していたが 60〜90 台に改善した。現在では仕事も再開され、救急外来を受診することもなく定期外来に通院している。CRT-D は薬物抵抗性低左心機能に対する治療法の一つとして用いられているが、responder と non responder がおり、その原因も明らかではないことが現状である。今回右室ペーシングから両室ペーシングに変更したことにより心不全症状が著明に改善した心サルコイドーシスの症例を経験したため報告させていただく。

Notes

演題 2.

孤立性の腹腔動脈解離により腎および脾梗塞を合併した１例

順天堂大学医学部附属練馬病院　循環器内科
〇三浦誠司，村田　梓，恩田俊仁，木村友紀，福田健太郎，岡井　巌，正木克由規，井上健司，藤原康昌，住吉正孝

症例は 55 歳、女性。入院 2 週間前より下痢、嘔吐それに伴う食欲不振が出現。１週間前より頭痛も出現、近医にて解熱鎮痛剤を処方された。また血圧も 160mmHg と上昇していた。１週間後に自覚症状の改善を認めなかったため、再度近医を受診。胸部 Xp にて両下肺野の血管影増強、尿中ケトン体 4＋を認め、精査も含めて当院へ入院となった。入院時、血圧 140/90mmHg、心雑音、肺野にラ音聴取せず、そのほかの身体所見も特に異常所見は認めなかった。

入院当日の夜中に突然の呼吸困難が出現、SpO2 の低下、胸部 Xp でも肺野にうっ血像の増強がみられ、急性左心不全と診断。安静、酸素、利尿剤投与で加療を開始した。

心不全が改善したため、高血圧および尿中ケトン体陽性の精査目的のため、腎血流シンチグラフィを施行。左腎へのアイソトープの集積低下、レノグラムで左腎機能低下パターンを呈していた。造影 CT を施行した結果、腹腔動脈から脾動脈および左腎動脈にかけて intimal flap を伴う狭窄と左腎臓および脾臓に造影欠損像を認めた。以上の経過より腹腔動脈解離に伴う急性腎梗塞および脾梗塞と診断した。腹腔動脈解離に対して安静、降圧管理、抗凝固療法を開始し、症状の増悪もなく第 23 病日には退院となった。

今回、われわれは腹腔動脈解離に伴う腎梗塞および脾梗塞の症例を経験した。孤立性の腹腔動脈解離は非常にまれな疾患であり、若干の文献的考察を加えて報告する。

Notes

演題 3.

PCI 後に消失した 2:1 房室ブロックの 1 例

江東病院　循環器内科

〇呉本健一，曽根岐仁，高部智哲，田宮栄治，加納達二

症例は 69 歳、女性。平成 20 年より気管支喘息、高血圧症、2 型糖尿病の診断で内科外来フォローされている。平成 23 年 12 月安静時呼吸苦、下腿浮腫を認め精査加療目的に入院となった。入院時胸部レントゲン上軽度肺うっ血、心拡大を認め、NT-proBNP：4075、CPK：102、ラピチェック、トロポニン T ともに陰性で心電図上は 2:1 房室ブロック（脈拍数 30～40/分前後）を認め当科紹介となった。心臓超音波検査では前壁中隔の severe hypokinesis（EF：35%）があり、体外式一時ペーシング施行後虚血性心疾患の鑑別目的に冠動脈造影（CAG）検査を施行したところ右冠動脈（RCA）#2　75%狭窄、左前下行枝（LAD）#6　75%、#7　99%狭窄病変を認め、LAD に PCI 施行。PROMUS element2.75×20mm、Xience PRIME2.25×28mm を留置した。LAD に対する PCI 後心電図上洞調律に復帰し 2:1 房室ブロックは認められなかった。今回 PCI 後に消失した 2:1 房室ブロックの 1 例を経験したため報告する。

＜入院時 ECG＞

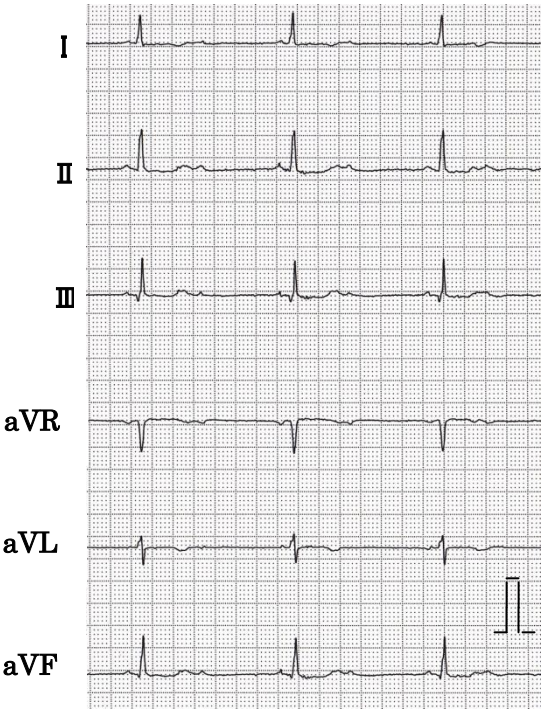

＜CAG：LAD#7 90%狭窄病変＞

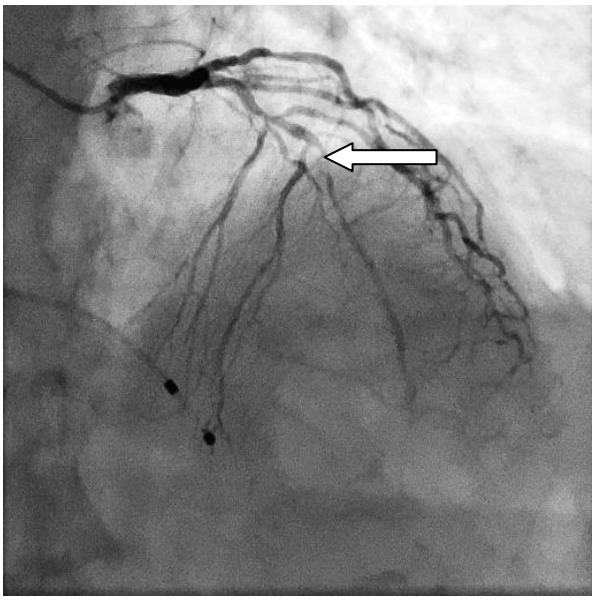

Notes

演題 4.

血中多価不飽和脂肪酸バランスと静脈血栓塞栓症との関連

順天堂大学医学部附属順天堂医院　循環器内科

〇比企優，宮崎哲朗，島田和典，加藤隆生，須田翔子，林英守，葛西隆敏，高木篤俊，宮内克己，代田浩之

背景:ω3､ω6 脂肪酸等の多価不飽和脂肪酸は心血管疾患の発症進展に重要な役割を果たしている。また ω3 脂肪酸である eicosapentaenoic acid（EPA）は、静脈血栓症の原因である血管内皮機能異常、凝固能異常と関連することが知られている。しかしながら、血中多価不飽和脂肪酸濃度と静脈血栓症との関連については明らかではない。

方法：2011 年 9 月から 2013 年 8 月まで当施設に入院した、静脈血栓塞栓症連続 40 例と年齢、性別、ＢＭＩを一致させた健常ボランティア 40 例を対象とした。入院 24 時間以内の早朝空腹時における ω6 脂肪酸（dihomogammalinolenic acid: DGLA, arachidonic acid: AA）ならびに ω3 脂肪酸（eicosapentaenoic acid: EPA, Docosahexaenoic acid: DHA)濃度を測定した。

結果：健常コントロールに比較して、静脈血栓症患者では CRP、
が有意に高値､HDL-C が有意に低値であった。静脈血栓症患者では有意な AA 濃度の上昇（168 ± 48 vs. 139 ± 27 μg/ml, P = 0.002）、AA/DGLA 比の上昇(5.9 ± 2.3 vs. 4.8 ± 1.2, P = 0.007)を認めた。多変量解析の結果、AA 高値ならびに AA/DGLA 高値は、静脈血栓症発症の独立した危険因子であった。また静脈血栓症の発症年齢が二峰性を示したため、年齢の中央値である 56 歳を基点に若年患者と高齢患者に分けて解析を施行した。56 歳未満の若年患者では静脈血栓症患者において EPA/AA 比が有意に低下していた（0.23 ± 0.12 vs. 0.36 ± 0.21, P = 0.02）。

結論：AA ならびに AA/DGLA 比高値は静脈血栓症発症の独立した危険因子であった。また若年患者おいては EPA/AA 比の低下も危険因子である可能性が示された。多価不飽和脂肪酸バランスの異常は、静脈血栓症予防の治療ターゲットとなる可能性が示唆された。

Notes

演題 5.

若年で急性冠症候群を発症した、家族性高コレステロール血症ヘテロ接合体の一例

越谷市立病院　循環器内科

〇川口裕子，清水めぐみ，福島理文，廣瀬邦章，木村　徹

症例は 26 歳男性。2013 年 2 月に初めて受けた健診で LDL-C 高値を指摘された。8 月の健診でも LDL-C 368mg/dl と高値であったが病院は受診しなかった。

2013 年 9 月 3 日、安静時に心窩部痛が出現し当院救急外来を受診。来院時の心電図で V2-5 の ST 低下を認め ACS の診断で緊急入院となった。

入院後、準緊急 CAG･LVG を施行。RCA #2 に 75%、LAD #6-7 にかけて 75%、LCX #12 に 75-90%の狭窄を認めた。後日施行した BMIPP 心筋シンチグラフィで下側壁での集積低下がみられたことから、今回の責任病変は LCX #12 と判断し PCI を施行。後日、RCA および LAD にも PCI を施行した。

本症例では LDL-C の著明な上昇に加え、アキレス腱の肥厚（右 16mm、左 17mm）を認めた。さらに父が 48 歳時に急性心筋梗塞と診断され CABG を施行されており(早発性冠動脈疾患の家族歴があることから)、家族性高コレステロール血症(FH)ヘテロ接合体と診断した。

FH は有病率が高く遺伝性疾患の中でも遭遇しやすい疾患とされているが、早期診断や適切な治療が行われていないことが多いという報告も見られる。動脈硬化性疾患予防ガイドラインによると、未治療時の LDL-C 180mg/dl 以上は FH の診断基準の 1 つである。その基準を満たす高 LDL-C 血症患者では、アキレス腱肥厚などの腱黄色腫や皮膚結節性黄色腫の有無を確認し、家族歴を慎重に聴取することが FH の早期診断に繋がる。本症例は若年で ACS を発症した FH 症例であり、FH の早期診断の重要性を強く認識させられた症例である。

Notes

演題 6.

高度貧血を伴い心肺停止に至った肺塞栓症を PCPS 補助下に肺塞栓摘除術で救命し得た 1 例

横浜労災病院　循環器内科

韋　靖彦，柚本和彦

症例は 64 歳女性。生来健康であったが 2013 年 12 月、突然の労作時息切れを自覚。同月 19 日には自宅で失神し転倒。以降、自宅安静で経過観察していたが、ふらつきも度々出現するようになった。2014 年 1 月近医受診し、血液検査で高度貧血（Hb 6.2g/dl）を認めたため、血液内科を紹介受診予定であったが、その 1 週間後に自宅で呼吸苦を自覚し、徐々に増悪したため当院に救急搬送された。来院直後救急外来にて循環虚脱、心肺停止（CPA）に至った。心臓超音波で著明な右心系の拡張を認めたため、肺塞栓症による CPA を考え、ただちにカテ室に移動し PCPS による補助循環を開始した。肺動脈造影を施行し、右主肺動脈と左上肺動脈に massive な血栓を認め、肺塞栓症の診断に至った。出血による貧血が否定できないため、外科的な肺動脈内血栓摘除術を選択し緊急手術を施行した。左右主肺動脈を長軸方向に切開しフォガティーカテーテルも併用し、血栓を全摘出した。術直後からヘパリン 17500 単位/day を投与し ACT を 180 から 200 秒程度にコントロール。胃管からの排液が血性であったため、第 3 病日に貧血精査で施行した上部消化管内視鏡で Borrmann3 型胃癌の診断に至った。第 16 病日に施行した造影 CT では、右上肺動脈と両膝窩静脈より末梢に血栓は残存していた。第 60 病日、下大静脈に temporary filter 留置下に幽門側胃切除を施行した。

悪性腫瘍による凝固能亢進のため重度貧血にもかかわらず致死的な肺塞栓症を発症したと考えられた。

今回、胃癌による高度貧血を伴い CPA に至った肺塞栓症を経験した。PCPS 補助下に肺塞栓摘除術を行い、待機的に胃癌切除術を施行した 1 例を経験したため報告する。

Notes

演題 7.

結節性多発血管炎に合併した多枝病変の塞栓性急性心筋梗塞の一例

順天堂大学医学部附属静岡病院　循環器内科

〇瀬底正宏，設樂 準，國本充洋，大内翔平，遠藤裕久，和田英樹，清水孝史，坪井秀太，

華藤芳輝，久保田直純，諏訪 哲

【症例】52 歳男性

【既往歴】50 歳時に大腸癌に対して手術加療

【現病歴】

2013 年 12 月頃より手指・足指にレイノー症状を認めるようになり当院受診。

膠原病内科にてプロスタグランジン製剤の点滴を行いつつ精査を進めていたが、徐々にレイノー症状は増悪し疼痛を伴うとともに、指尖より壊死するようになった。2014 年 1 月、結節性多発血管炎が疑われ、当院に精査加療目的に入院となった。

2014 年 3 月 28 日、入院中に突然の胸痛を自覚。心電図上 V4〜V6, Ⅰ・aVL で ST 上昇を認め、心エコー図検査で下壁において hypokinesis を呈していたことから急性心筋梗塞が疑われ冠動脈造影検査を施行した。

【冠動脈造影検査】左回旋枝の♯12・13 及び左前下行枝の対角枝で完全閉塞となっていた。血栓吸引にていずれの病変からも白色血栓が得られ再灌流が得られた。血栓吸引後に IVUS で評価を行うも動脈硬化性の変化は認められず、血栓吸引のみで手技を終了した。

【病理所見】フィブリンを主体とした血栓で一部にリンパ球浸潤を認めた。

結節性多発血管炎では中程度の動脈の内膜・外膜の部分的な壊死性炎症性変化が生じ二次的な血栓症や閉塞を伴う内膜の増殖が生じる。これにより消化管・腎臓や心臓において虚血や梗塞を来すことがあるが、今回のように多枝に及ぶ塞栓性の急性心筋梗塞をきたすことは稀であり、血栓吸引のみで治療し得たため報告した。

Notes

演題 8.

高度肥満を合併した重症 SAS 症例における CPAP 療法の減量効果に関する検討

日本橋循環器科クリニック

〇岩間義孝，大村貴康

【背景】生活習慣病対策として、肥満の予防と改善は極めて重要である。体重の減量により高血圧・脂質異常・耐糖能異常などの合併症は改善するが、減量が困難なことも実情である。また、肥満は閉塞性睡眠時無呼吸症候群の独立した危険因子である。持続陽圧呼吸療法(CPAP)により身体活動性の向上・低酸素血症の改善により体重減少効果が期待される。

【方法】今回我々は、BMI30 以上の高度肥満症で重症閉塞性睡眠時無呼吸症候群の男性患者を対象とし、特別な栄養指導・運動療法を行わず 1 年間の CPAP 療法による減量効果を検討した。

【結果】症例は 60 例で、CPAP 導入時の年齢:46±8 歳、体重:97±13kg、BMI:33.1±3.4、腹囲:107±10cm であった。診断時の無呼吸低呼吸指数(AHI)は 76.0±22.6/hr であった。1 年間の CPAP 療法により有意に体重・BMI・腹囲が減少した(体重:97±10kg→94±12kg・BMI:33.2±3.4→32.3±3.3・腹囲:107±10cm→104±10cm、各々$p<0.01$)。CPAP ｺﾝﾌﾟﾗｲｱﾝｽ別にみると、ｺﾝﾌﾟﾗｲｱﾝｽ良好群(40 例)では有意に体重・BMI・腹囲が低下したが(体重:97±15kg→94±13kg・BMI:33.4±3.8→32.3±3.7・腹囲:108±11cm→104±11cm、各々$p<0.01$)、ｺﾝﾌﾟﾗｲｱﾝｽ非良好群(20 例)では有意差を認めなかった(体重:97±15kg→96±9kg・BMI:33.4±3.8→32.3±2.3・腹囲:108±11cm→105±7cm)。

【結語】ｺﾝﾌﾟﾗｲｱﾝｽ良好な CPAP 療法により有意に体重・腹囲が減少した。肥満患者の管理の際、積極的に閉塞性睡眠時無呼吸症候群の評価並びに CPAP 療法を検討することが重要である。

Notes

演題 9.

心不全患者の日常診療において Advanced therapy を考慮するタイミングについて

順天堂大学医学部附属順天堂医院　心臓血管外科
〇加藤倫子，天野　篤

心不全が重症化し薬物治療に抵抗性となった患者に対しては、心臓移植や補助人工心臓の適応が検討される。これらの治療は専門施設で行われる特殊な治療と考えられがちであるが、個々の患者の予後予測を NYHA1 度あるいは 2 度程度の外来経過観察期間より行い、いずれ Advanced therapy が必要となる患者の選別およびタイミングを測ることが求められる。

特に、近年、補助人工心臓は埋込型が主流となったことで術後患者は仕事や学業など日常生活に復帰可能となり、補助人工心臓装着下の妊娠および経膣分娩の成功例も報告されるようになり、その適応が広がりつつある。また移植症例については法改正移行、本邦でも着実にその数は増加し 2013 年には年間 35 例を越えるようになった。

今回我々は、以下の予後予測モデルについて紹介し、例え状態が安定していてもどのような患者は悪化のハイリスク群であり緊密なフォローや早期の移植登録が必要かなど、患者の層別化について検討する。

(1) Heart Failure Survival Score について。
(2) Seattle Heart Failure Model について。
(3) 運動耐容能と BNP を用いた予測式について。
(4) MELD Score について（肝機能障害の指標であるが 心不全予後予測にも用いられる）。

特に(4)MELD score については、当院にて開胸心臓手術を行った症例を対象にした検討においても、術後 ICU 滞在期間、合併症発症率などの予測に大変有用であった。併せて報告させて頂きたい。

Notes

演題 10.

心サルコイドーシスの 3 例

中島内科循環器科メンタルクリニック
〇中島　滋夫

心サルコイドーシスは比較的まれな疾患とされてきたが、早期のステロイド治療介入による予後改善効果が期待されている。近年、心臓 MRI(CMR)による遅延造影検査および PET-CT によって早期診断が可能となり、それほどまれな疾患ではないことが明らかとなり注目されている。当院でも昨年 1 年余りの間に 3 例の心サルコイドーシスを経験したので報告する。

症例 1 は 64 歳♀、帯状疱疹のため当院受診した際、動悸を訴え心エコー施行したところ心室中隔基部の菲薄化と EF の軽度低下を認めた。CMR では同部位に線維化を示唆する境界明瞭な遅延造影所見を認めた。18 時間の絶食、ヘパリン 50 単位/kg 前投与で施行した PET-CT では縦隔リンパ節への異常集積を認めたが、心筋への取り込みなく、鎖骨上窩リンパ節生検で非乾酪性肉芽腫を認めた。プレドニゾロン 30mg 投与 4 ヶ月後の NTproBNP、心エコーの EF、ホルターECG での PVC 数の改善、PET-CT 上のリンパ節への集積の低下認めたが、遅延造影所見には変化がなかった。現在プレドニゾロン 12mg 投与で経過観察中である。症例 2 は 82 歳♂、高血圧のため通院中に目のかすみを訴え、眼サルコイドーシスを指摘された。ECG、心エコー、ホルターECG では異常所見なく、CMR では心室中隔に淡い遅延造影所見を認めた。PET-CT では縦隔、肺門リンパ節および心筋の異常集積像を認めた。^{201}Tl/^{123}I-BMIPP2 核種同時収集心筋 SPECT で下壁の mismatch を認めた。本例は B 型肝炎ウイルスキャリアのため、また年齢を考慮し無治療で経過観察中である。症例 3 は 79 歳♀、HFpEF のため入退院を繰り返していたがジゴキシン、カルベジロール投薬中に意識消失発作あり、ホルターECG で完全房室ブロックおよび非持続性心室頻拍症を認めた。胸部 CT では肺門や縦隔のリンパ節腫大なく、心エコーおよびシネ MRI で心尖部の肥厚(浮腫？）所見、心尖部に淡い遅延造影所見、PET-CT では心筋(心室中隔基部および心尖部)以外には異常集積像を認めなかった。本例は心筋生検未施行だが、いわゆる isolated cardiac sarcoidosis の可能性が考えられた。

Notes

演題 11.

Evaluation of Stent Stenosis with 64-MDCT In New Generation Des Era -Influence of material feature and stent thickness-

国際親善総合病院　循環器内科

〇松田　督，有馬瑞浩

Blooming artifact disturb the accuracy of MDCT for　detection of coronary instent restenosis . The artifact is affected with stent strut thickness.

New generation DES(ex.Xience,Promus,NOBORI,Resolute) are very thin strut stracture. So in the 2nd DES era, evaluation with MDCT would be usefulmore than 1st DES era. We compared the artifact 2nd DES with 1st DES respectively, and discussed about the influence of stent strut thickness and material feature.Influence of stent visibility is attributed to material feature rather than stent thickness. Especially Promus stent composite of Platinum alloy is not suitable for CT evaluation.On the other hand, Xience and Resolute stent composite of Cobalt alloy is very suitable. So when you investigate for patients deployed with Promus stent, CAG should be recommended.

Notes

演題 12.

当院における低被爆冠動脈撮影(Cardio Sequence)の試みとその問題点

順天堂東京江東区高齢者医療センター　循環器内科
〇高村和久，蔡　榮龍，西崎祐二，山上伸一郎

順天堂大学医学部附属順天堂医院　循環器内科
藤本進一郎，松永江律子，大村寛敏，代田浩之

近年、冠動脈疾患を非侵襲的に診断できる冠動脈 CT の役割は確立されつつあるが、被ばく低減が一つの課題となっている。当院では撮影前の脈拍数と PQ 時間から緩速流入期時間(SF)を推定しハーフ再構成が可能と判断した患者はできるかぎり Cardio Sequence による撮影を行い、被ばく低減を実現してきた。しかし、理論的に Cardio Sequence による撮影が可能であるにも関わらず motion artifact (binding artifact も含む)を伴う画質不良の症例の存在が認められるようになった。そこで我々は、2013 年 4 月 1 日から 2014 年の 5 月 1 日の期間において SF>150msec であったため低被ばく撮影(Cardio Sequence: CS 群)を施行した患者連続 27 例(男性 9 例、女性 18 例、年齢：66.1±11.2)の画質不良に影響を与える因子を検討した。画質は Excellent:3 点、Acceptable: 2 点、Unacceptable: 1 点とし、Unacceptable 症例を画質不良と定義した。画質不良例は 7 例に認めた。Unacceptable vs. Excellent + Acceptable の 2 群間で比較検討をおこなうと、年齢（63.5±10.23 vs. 73.4±11.1）は画像不良群で高値であったが、平均心拍数（54.4±8.0 vs. 54.4±6.5）、心拍変動の存在（28.6 % vs. 70.0 %）は差を認めなかった。さらに 70 歳以上のみを対象とし、CS 群 11 例と SF>150msec にも関わらず Helical scan (SFH 群)を施行した 24 例で平均心拍数、心拍変動の有無、画質、motion artifact (binding artifact も含む)の割合、放射線被ばく量（mSv）を検討した。CS 群と SFH 群の平均心拍数（52.7±7.1 vs. 53.1 ±4.5），心拍変動の存在（54.5 %vs. 33.3%）に差は認められなかったが、画質（1.8±0.9 vs. 2.3±0.6）、motion artifact の割合（36.4% vs. 8.3 %）は 2 群間で差を認めた。また放射線被ばく量(mSv)（ 2.1±0.9vs. 4.4±2.3, p=0.004）は SFH 群で有意に高かった。SF>150msec の症例においても年齢や、呼吸停止不良等の因子を考慮して撮影プロトコールを決定する必要があると考えられた。

Notes

演題 13.

心房細動例に対する抗凝固療法における新規抗凝固薬の安全性と有効性
-ダビガトランの 3 年間の使用経験を中心に-

順天堂大学医学部附属浦安病院　循環器内科
〇戸叶隆司，牧　正彬，柿原　翠，島井亮輔，磯貝浩之，永嶺　翔，和田　剛，尾崎　大，
横松友紀，由宇博重，小田切史徳，柳沼憲志，横山　健，大井川哲也，加藤洋一，中里祐二

順天堂大学医学部附属静岡病院　循環器内科
加藤悦郎，遠藤裕久

【背景】　心房細動（AF）例の抗凝固療法として新規抗凝固薬（NOAC）が普及しているが、特に高齢者等で重篤な出血性合併症も散見される。今回我々は、トロンビン直接阻害薬ダビガトランの約 3 年の使用経験を中心に、その有効性・安全性を検証、その後市販された他の NOAC の使用経験もふまえ若干の考察を加え報告する。

【対象と方法】　対象は、ダビガトランが投与された AF 例 152 例（平均年齢 63 歳、男性 116 例、女性 36 例）。$CHADS_2$ スコアは、平均 1.6±1.2（0-5）であった。これらにおいて、心血管イベント、出血性合併症等副作用の発生状況や部分活性プロトロンビン時間（APTT）の測定意義を検証した。

【結果】　ダビガトランの投与量は、220mg/日が 91 例（60%）、300mg/日が 61 例（40%）であった。経過観察期間中血栓・塞栓症、頭蓋内出血の発生は認められなかったが、消化管出血を 8 例（5%）に合併した。消化管出血合併は中等度腎機能低下（CKD）例で多い傾向で、さらに 75 歳以上の高齢者、HAS-BLED スコア 3 点以上、抗血小板剤 2 剤併用といった症例であった。消化器症状は 25 例（16%）に認められ、これらのうち 9 例（6%）が投与中止に至った。このような副作用により投与継続不可となった症例は、152 例中 28 例（18%）であった。APTT は、年齢、血清クレアチニン（S-Cr）と正相関、クレアチニンクリアランス、糸球体濾過量（e-GFR）とは負の相関を示し、消化管出血合併例の多くは、APTT が 60 秒以上に延長した例であった。

【結語】　ダビガトランの 3 年にわたる使用経験において、NOAC は生命予後に影響するような出血性合併症はせず血栓・塞栓症の予防できた。ダビガトランでは、APTT は消化管出血などの大出血の予測に参考にできると考えられ、特に高齢者や CKD 例、抗血小板併用例などでは定期的に検査するべきと思われた。

Notes